Aus dem Zahnärztlichen Institut der Universität Halle-Wittenberg
Direktor: Professor Dr. H. Heinroth

Über Erfahrungen mit der Anwendung der Kurzwellentherapie bei Zahn- und Mundkrankheiten

Inaugural-Dissertation

zur Erlangung der Würde eines Doktors der Zahnheilkunde
einer Hohen Medizinischen Fakultät
der Martin Luther-Universität Halle-Wittenberg

Vorgelegt von
Erich Wagner
Zahnarzt
aus Halle (Saale)

Halle (Saale) 1934

Eduard Klinz Buchdruck-Werkstätten Halle (Saale), Dölauer Straße 14

Digitized by the Internet Archive
in 2026

https://archive.org/details/IA40154005_0480

Aus dem Zahnärztlichen Institut der Universität Halle-Wittenberg
Direktor: Professor Dr. H. Heinroth

Über Erfahrungen mit der Anwendung der Kurzwellentherapie bei Zahn- und Mundkrankheiten

Inaugural-Dissertation

zur Erlangung der Würde eines Doktors der Zahnheilkunde
einer Hohen Medizinischen Fakultät
der Martin Luther-Universität Halle-Wittenberg

Vorgelegt von

Erich Wagner
Zahnarzt
aus Halle (Saale)

Halle (Saale) 1934

Eduard Klinz Buchdruck-Werkstätten Halle (Saale), Dölauer Straße 14

Referent: Prof. Dr. H. Heinroth.

Meinen lieben Eltern

INHALT.

	Seite
I. Bisherige Forschungsergebnisse	1
II. Technische Einrichtungen	3
a) Sender	3
b) Schutzmaßnahmen	3
c) Abstimmung	4
d) Instrumentarium	5
e) Dosierung	9
f) Unterschiede der einzelnen Wellen	11
g) Schädigungsmöglichkeiten durch die Behandlung	12
III. Ergebnisse der Behandlung an 60 Fällen von Zahn- und Mundkrankheiten	13
a) Paradentose	13
b) Granulome	17
c) Periodontitis	20
d) Mundschleimhaut-Erkrankungen	21
e) Eitrige Prozesse	22
IV. Zusammenfassung	25

I. Bisherige Forschungsergebnisse.

Die Frage, ob die Anwendung elektrischer kurzer Wellen, deren Länge ca. 30—3 m beträgt, bedeutende Vorzüge gegenüber anderen billigeren Therapien besitzt, ist zur Zeit noch nicht eindeutig entschieden. Die Erfahrungen am Kranken sind noch recht gering und widersprechen sich zum Teil. Das mag daran liegen, daß das zu erforschende Wellengebiet sehr umfangreich ist; muß man doch berücksichtigen, daß schon Wellenänderungen von wenigen Zentimetern bei Bakterienversuchen verschiedene Ergebnisse brachten. Ferner werden von den einzelnen Forschern nicht die gleichen Apparate benutzt. Die einen verwenden Apparate mit Funkenstreckenerregung, die anderen solche mit Röhrenerregung. Wieweit die so erhaltenen gedämpften und ungedämpften Schwingungen Unterschiede in der therapeutischen Wirkung aufweisen, steht noch dahin. Die Dosierung der im Körper wirksamen Energie ist weiterhin bei den einzelnen Apparaten, auch bei den Röhrensendern verschiedener Bauart, nicht für Vergleiche zu verwerten. Ein einheitliches Maß für die Dosis gibt es zur Zeit nicht. Sogar die Ansichten über die am Kranken anzuwendende Feldstärke gehen auseinander. Z. B. schreibt Stieböck, daß nach seinen Erfahrungen Minimaldosen bei einer Sitzungsdauer von nur $1\,^1/_2$—5 Minuten täglich am besten geeignet waren. Pflomm und viele andere betonen dagegen, daß ein Erfolg — vor allem in der biologischen Wirkung — nur bei Anwendung großer Energiemengen eintritt.

Was die Unterschiede der einzelnen Wellen anlangt, so glaubt Schliephake, daß lediglich den Wellen unter 6 m neben der Wärmewirkung eine spezifische Wirkung zukommt. Im Tierversuch ist ihm u. a. der Nachweis einer selektiven Zerstörung von Ganglienzellen im Gehirn durch Wellenlängen unter 4 m gelungen. Auf Grund praktischer Erfahrungen hat andererseits Raab keine wesentlichen Unterschiede in der Anwendung einer 5 m, 6 m und 15 m Wellenlänge feststellen können. Seine Erfolge sind überall gut.

Einige Willkür herrscht auch bei der Anbringung der Kondensatorplatten und der Einstellung bestimmter Abstände zur Erzielung einer möglichst großen Tiefenwirkung. Während Schliephake eine gute Tiefenwirkung von der Einhaltung eines großen Abstandes abhängig macht, glaubt Raab auch bei geringem Plattenabstand von der Haut eine ausreichende Wirkung in der Tiefe festgestellt zu haben. Es ist hier leider so, daß sich keine Normen aufstellen lassen, vielmehr der persönlichen Erfahrung die zweckmäßigste Anbringung überlassen werden muß.

Abgesehen von all diesen Unsicherheiten steht jedoch bereits seit längerer Zeit fest, daß im Kondensatorfeld eines Kurzwellensenders eine ausgezeichnete Erwärmung tieferer Gewebsschichten — vor

allem des Knochens — möglich ist, wie sie mit anderen Mitteln nicht zu erreichen ist. Die Experimente haben weiter eine intensive und langanhaltende Einwirkung auf Capillaren und Arteriolen erwiesen. Nach Pflomm kommt es z. B. bei der Einwirkung eines Ultrakurzwellenfeldes auf eine Entzündung zu einer vermehrten aktiven Hyperämie im Sinne von Bier, die längere Zeit anhält. Versuche an der Froschschwimmhaut haben ergeben, daß nach Einwirkung stärkerer Felder die Erweiterung noch nach 14 Tagen nachzuweisen war. Am Patienten gibt Schliephake die Dauer der aktiven Hyperämie mit bis zu 48 Stunden an. Adrenalin kann die Wirkung nicht aufheben, weshab eine Aenderung des sympathisch-parasympathischen Gleichgewichts das auslösende Moment zu sein scheint. Diese Gleichgewichtsänderung wiederum glaubt Pflomm auf elektrolytische Vorgänge zurückführen zu dürfen. Nach seiner Ansicht kommt es zur Aktivierung besonderer Ionen. Bei Wellenlänge 4 m soll besonders das Calcium in seiner Reaktionsfähigkeit gesteigert sein. Die Bindung dieses aktivierten Calciums an das Gewebe und das daraus folgende Uebergewicht an Kaliumionen macht die Steigerung des Vagustonus und die Herabsetzung des Sympathicustonus erklärlich; aber auch osmotische Vorgänge finden unter geänderten Voraussetzungen statt. Einzelheiten werden hier nicht angeführt, weil sie ausführlich aus Schliephake's Buch über Kurzwellentherapie zu entnehmen sind.

Schliephake u. a. haben sodann im Reagenzglasversuch gezeigt, daß das Bakterienwachstum im Kurzwellenfeld z. T. nachteilig beeinflußt werden kann. Eine einwandfreie Bestätigung dieses Experimentes am Menschen dürfte noch nicht gelungen sein, wenn auch in manchen Fällen einiges dafür zu sprechen scheint.

Die vorstehend skizzierten Wirkungen des Kurzwellenfeldes und die bekannt gewordenen, z. T. ausgezeichneten Erfolge der medizinischen Anwendung ermutigen, die Behandlung gewisser Zahn- und Mundkrankheiten zu versuchen. Die Krankheit, an die in erster Linie gedacht wird, ist die Paradentose. Eine intensive Durchwärmung des Kieferknochens, eine langanhaltende Capillarerweiterung, eine Aktivierung des Calciums und vielleicht eine Schädigung der Bakterien kann nicht ohne Einfluß auf diese chronische Erkrankung bleiben! Die von Schliephake beschriebenen überraschenden Erfolge in der Ausheilung schwerer Paradentosefälle scheinen das zu erhärten.

Die bisher[1]) erschienenen sonstigen Veröffentlichungen über Kurzwellenbehandlung auf stomatologischem Gebiet sind vorwiegend informatorischer Art und greifen zurück auf die Ergebnisse, die auf allgemein-medizinischem Gebiet erzielt worden sind. Ueber praktische Erfahrungen liegt nur ein Bericht von Besuch vor. Von ihm sind Eiterprozesse, Empyme der Kieferhöhle, Mundbodenphlegmonen und periostale Abscesse erfolgreich behandelt worden.

[1]) Bis 15. Oktober 1933.

II. Technische Einrichtungen.

a) Sender.

Für die Arbeiten wurde ein Sender mit Röhrenerregung der Fa. Sanitas — unter dem Namen „Brevella" im Handel — benutzt. Die Einrichtung bestand aus zwei Teilen, dem Schaltschrank und dem Hochfrequenzteil. Diese Anordnung ermöglichte es, den Schaltschrank in einem durch Drahtgewebe abgeschirmten Käfig unterzubringen und dadurch das Bedienungspersonal vor den Ausstrahlungen zu schützen. Der Senderteil war vollständig abgeschirmt, sodaß vom Primärkreis keine Strahlung nach außen gelangen konnte. Der Sekundärkreis war induktiv mit dem Primärkreis gekoppelt. Die verschiedenen Wellen wurden durch Einsetzen entsprechender Spulen erhalten. Eine fortlaufende Aenderung der Wellenlängen von Dezimeter zu Dezimeter war somit nicht möglich. Zur Verfügung standen 13 Wellen zwischen 15 m und 3,40 m. Der Sekundärkreis wurde durch einen zum Behandlungskondensator parallel geschalteten variablen Kondensator abgestimmt, der sich innerhalb des abgeschirmten Gehäuses befand. Ein kleiner Elektromotor besorgte die Einstellung des Kondensators. Aus dem Kasten heraus ragten 2 Kupferarme von 30 cm Länge, die in Kugelgelenken drehbar waren. Von diesen führten biegsame Kupfer-Hohlkabel von 60 cm Länge zu dem Behandlungskondensator. Unmittelbar am Kondensator war ein Ampèremeter zur Kontrolle der Abstimmung angebracht.

b) Schutzmaßnahmen.

Infolge der zweckmäßigen Konstruktion des Senders war es ausgeschlossen, den Patienten der Gefahr der Berührung hochspannungführender Leitungen des Primärkreises auszusetzen. Dagegen erwiesen sich die von der Fa. Sanitas gelieferten blanken Kabel des Sekundärkreises als nicht ganz ungefährlich. Unruhige Patienten neigten dazu, trotz Warnung unbewußte Bewegungen mit den Händen auszuführen. Es mußte also mit der Möglichkeit der Berührung dieser Kabel gerechnet werden. Selbstversuche erwiesen, daß leichtes Berühren blanker Teile zu beträchtlicher Funkenbildung führen konnte, wodurch auf der Haut etwa fünfpfenniggroße Brandflecke entstanden, die nur langsam heilten. Die Schreckwirkung auf den Patienten war nicht minder bedenklich. Da solche unangenehmen Zufälle unbedingt vermieden werden mußten, wurden die Kabel mit einem ca. 1 mm dicken Filzüberzug versehen. Gummi erwies sich als Isoliermaterial als ungeeignet, da es durch Wärmewirkung brüchig wurde. Bei Berühren und Umfassen der so geschützten Kabel kam es lediglich zu einer starken Wärmeempfindung, ein Funkenübergang trat nicht mehr ein. Aus dem Vorstehenden wird zugleich verständlich, daß die Kabel in genügend großem Abstand vom Patienten verlaufen mußten. Lag ein Kabel z. B. der Kleidung des Behandelten auf, so kam es an dieser Stelle zu unerträglicher Erwärmung. Die Erwärmung im Kondensatorenfeld blieb infolgedessen bedeutend zurück.

Zum Schutze des Bedienungspersonals vor den Ausstrahlungen des Sekundärkreises wurde zunächst der Versuch mit einem 2 m hohen Drahtgitter gemacht. Diese Maßnahme erwies sich leider als völlig unzureichend. Erst ein allseitig geschlossener Käfig bot den notwendigen Schutz. Eine Seite des Käfigs bestand aus einem Behang von doppeltem, metalldurchwebtem Brokatstoff, um ein bequemes Aus- und Eingehen zu ermöglichen.

c) Abstimmung.

Die Abstimmung machte anfangs Schwierigkeiten und mußte erst geübt werden. Wie oben gesagt wurde, befand sich am Sanitas-Sender unmittelbar am Kondensator ein Ampèremeter, dessen maximaler Ausschlag die Resonanz anzeigte. Als absolutes Maß war der Ausschlag des Instrumentes nicht zu werten. Nun war nach unserer Beobachtung der Verlauf der Resonanzkurve bei den verschiedenen Wellen ein anderer. Dies war vermutlich in der Eigenart der Schaltung begründet (Dämpfung!). Z. B. verlief die Kurve bei der Welle 6,80 m ganz flach, bei der Welle 10,80 m dagegen außerordentlich steil. Fast für jede Welle lagen andere Verhältnisse vor. Es folgt daraus, daß die Abstimmung der Welle 10,80 m wesentlich schwieriger war als die der Welle 6,80 m. Kleinste, für den Patienten ganz unbewußte Bewegungen des Kopfes führten bei Wellenlänge 10,80 m zur völligen Verstimmung des Sekundärkreises, was an dem plötzlichen Fallen des Ampèremeterzeigers sichtbar war. Es vergingen dann immer einige Sekunden, bis es mit Hilfe des durch Elektromotor verstellbaren Kondensators gelungen war, den größtmöglichen Ausschlag des Instrumentes zu erzielen und damit den Kreis zur Resonanz zu bringen. Häufig wurde dabei der Höhepunkt der Resonanz überschritten, und erst nach einigem Hin und Her glückte die richtige Einstellung. Diese Schwierigkeit fiel — wie gesagt — bei Wellenlänge 6,80 m und anderen fort. Hier hatten kleine Bewegungen des Patienten nahezu keinen Einfluß. Bei der Abstimmung stieg der Zeiger des Ampèremeters langsam an, um nach Erreichen der Resonanz ebenso langsam wieder zu fallen. Um die Kontrolle der Abstimmung zu erleichtern, wurde an dem Gehäuse des Kondensators eine Neon-Röhre angebracht. Sie hatte keine leitende Verbindung mit der Platte, um eine Erhitzung zu vermeiden. Diese Röhre leuchtete im Falle der Resonanz hell auf. Da sie allerdings schon längere Zeit vor dem Resonanzmaximum recht hell leuchtete, so ließen sich geringe Störungen in der Abstimmung doch nicht genau beobachten. An einem Meßinstrument mit Skala hatte das Auge bessere Anhaltspunkte. Seither wurde ausschließlich das Ampèremeter zur Abstimmung benutzt. Bei der Verwendung der gleichen Welle ließ sich empirisch aus der Größe des Ausschlags auf die Leistung im Kreis schließen. Man hatte so einen recht guten Anhaltspunkt für die Dosierung. Die Größe der Platten und die Abstände mußten natürlich entsprechende Berücksichtigung finden. Zur Kontrolle der Wellenlängen stand ein geeichter Wellenmesser zur Verfügung.

d) Instrumentarium.

Die ersten Behandlungen wurden unter Verwendung von starren Platten Korbelektroden durchgeführt. Sie mußten mit Hilfe von Gummibändern am Kopf fixiert werden, was schwierig, zeitraubend und für den Patienten denkbar unbequem war. Eine Haltevorrichtung für die Platten erwies sich als notwendig. Da das Arbeitsgebiet lediglich Kopf und Hals umfaßte, konnte die Einrichtung sehr einfach und billig gestaltet werden. An den vom Sender abgehenden, in Kugelgelenken drehbaren Kupferarmen wurden Holzarme befestigt. Diese ließen sich in 3 Gelenken bewegen. Am Ende der Holzarme war die Aufhängevorrichtung für die Platten angebracht. Der Patient saß auf einem Holzstuhl mit Kopfstütze. Die Platten konnten dann leicht in die gewünschte Lage gebracht werden, ohne den Patienten sehr zu belästigen. Es war zu bedenken, daß ein Andrücken der Elektroden, so wie Schliephake es für seine Glaselektroden angegeben hatte, am Kopf wegen des Mangels an Weichteilen und dem Vorherrschen von Knochenvorsprüngen und Rundungen annähernd zwecklos war. Mit den starren Platten (8 cm Durchmesser) ließ sich bei Anwendung geringer Stromstärken und Begrenzung der Behandlungsdauer auf 15 Min. leidlich arbeiten. Als jedoch größere Stromstärken verlangt wurden, erwärmte sich das der Haut anliegende Kautschukgerüst so stark, daß es zu verkohlen begann. — Am Patienten war stets eine Lage Zellstoff zwischengelegt. Immerhin bestand damit die Gefahr einer Verbrennung.

Ungefähr zur gleichen Zeit wurde bei einem Patienten mit stark vorspringendem Jochbeinbogen und dabei eingefallenen Wangen eine leichte Verfärbung der Haut auf der Höhe des Jochbogens beobachtet. Sie war auf Spitzenwirkung zurückzuführen. Der Patient gab an, das Gefühl des Brennens oder Stechens während der Behandlung nicht gehabt zu haben. Offenbar war es während mehrerer Behandlungen zu einer oberflächlichen Nekrose gekommen. Eine Narbe blieb nach der Abheilung nicht zurück. Der Abstand der Platten von der Haut hatte bei den Behandlungen 2½ bis 3 cm betragen. Ein größerer Abstand — etwa 6 bis 8 cm — hätte die Spitzenwirkung abschwächen können. Dadurch wäre jedoch ein so großer Stromverbrauch bedingt gewesen, daß die Rentabilität des Verfahrens in Frage gestellt worden wäre. Aus diesem Grunde wurden Versuche mit biegsamen Elektroden mit Gummistoffumkleidung gemacht, wie sie die Fa. Sanitas für den Funkenstreckenapparat „Undala" lieferte. Im Vergleich zu Metallplatten gleicher Größe war die Erwärmung der Körperteile nur ganz schwach. Ob das dabei verwendete Drahtgeflecht dafür verantwortlich zu machen war, oder ob die Isolation unzureichend war, konnte nicht nachgeprüft werden. In der Folge wurden Platten aus biegsamem Kupferblech angefertigt. Der Abstand von Platte zu Haut wurde durch Zwischenlagen aus Filz eingehalten, wie es Raab angegeben hatte. Es stellte sich jedoch sehr bald heraus, daß sich der Filz infolge seines hohen Feuchtigkeitsgehalts stark erwärmte, und der Patient so trotz eines Plattenabstandes von 3 cm bei ganz geringer Stromstärke ein

intensives Wärmegefühl auf der Haut verspürte. Um diese Methode durchzuführen, hätte man also den Filz vor jeder Behandlung auf irgendeine Weise trocknen müssen.

Nach alledem erschien es am zweckmäßigsten und für den Patienten am angenehmsten, wenn sich zwischen Platte und Haut nur Luft befand. Bedingung mußte sein: Die Möglichkeit der Einhaltung eines bestimmten Abstandes und die Ausschaltung jeder Gefahr im Falle unvorhergesehener Bewegungen des Patienten. Die Anbringung sollte an jedem Teil des Kopfes möglich sein: an den Wangen, an der Stirn und vor allem vor dem Munde. Diesen Anforderungen entsprach am besten ein Gerüst, wie es nachstehende Abbildung erkennen läßt.



Ein zwischen zwei Kanten straff gespannter Gazestreifen von 6 cm Breite lag dabei der Haut an. Bei Anbringen an den Wangen lag die Gaze ungefähr in ganzer Länge an, bei Anbringen vor dem Munde nur teilweise, da ja dann die Kanten des Gerüstes frei schwebten. Die Gaze bog sich bei festem Anlegen des Gestells ein wenig durch. War das Gestell in die richtige Lage gebracht, so konnte der Abstand der Platte durch Verschiebung des Durchführungsstiftes nach Wunsch eingestellt werden. Die Platten waren auswechselbar (Buchsen) und konnten beliebig gebogen werden. Der Größe der Platten war durch die Gestaltung des Gerüstes eine gewisse Grenze gesetzt. Aus Sicherheitsgründen wurden alle Platten mit einem genügend dicken Stoffüberzug versehen. Die Kanten trugen rings herum eine $1\,^1/_2$ mm starke Filzumrandung. Die so geschützten Platten konnten ohne Gefahr berührt werden.

Der Vorteil der Einrichtung bestand in der angenehmen Anbringungsmöglichkeit vor dem Munde. Man denke daran, wie unbehaglich etwa die biegsamen Filzplatten vor dem Munde zu halten gewesen wären: Der Mund wäre gänzlich verschlossen, die Nasen-

löcher hätten sich nur schwer frei halten lassen. Hinzu wäre die intensive Schweißbildung auf der Oberlippe gekommen, sodaß eine dauernde Unterbrechung der Behandlung notwendig gewesen wäre, um feucht gewordenen Zellstoff zu ersetzen — von dem beängstigenden Gefühl für den Patienten ganz zu schweigen! Durch die ausgeatmete Luft hätte außerdem der ausgetrocknete Filz schnell wieder Feuchtigkeit aufgenommen und sich erhitzt. Demgegenüber bestand bei der Anbringung der Platten durch das Gestell ungehinderte Atmungsmöglichkeit, die Haut hatte Gelegenheit zum Abdünsten, und dem Patienten blib ein freies Gefühl erhalten. Das beigefügte Lichtbild zeigt die Lage der Platten am Patienten für den Fall einer besonders starken Einwirkung auf das Frontzahngebiet.

Folgende Platten wurden vorwiegend benutzt:

1. Platten für Durchwärmung des Mundes von Wange zu Wange, Größe 10 × 7 cm.
2. Mundplatten zum Anbringen vor dem Munde, Größe 6 × 9 cm.
3. Große Platten als sogenannte „inaktive" Elektroden, Größe 13 × 9 cm.
4. Große Platte als Nackenplatte (der durchschnittlichen Form des Nackens nachgebogen). Größe 15 × 12 cm.
5. Kleinere Platten, teils halbkugeliger, teils spitzer Form.

Einige Platten sind im Bilde zu sehen.

In letzter Zeit wurde mit Versuchen begonnen, durch Elektroden, die innerhalb des Mundes angebracht wurden, eine stärkere Konzentration des Kurzwellenfeldes zu erzielen und damit chronische Knochenprozesse wirksamer anzugeben.

Die anfangs ausschließlich geübte Anlage der Platten zu beiden Seiten der Wangen hatte ergeben, daß auf diese Weise das Frontzahngebiet sichtlich weniger beeinflußt wurde als die seitlichen Mundpartien. Z. B. kam bei einem Patienten eine Gingivitis in der Gegend vom Eckzahn bis zum letzten Mahlzahn gänzlich zur Ausheilung, während sie im Frontzahngebiet noch weiter bestand, ohne daß hier etwa eine lokale Ursache für das Fortbestehen vorgelegen hätte. Es erwies sich daher die Anwendung der Mundplatten als zweckmäßig. Bei dieser Art der Besendung lag im Nacken als inaktive Elektrode die große Platte 15 × 12 cm in einem Abstand von 6 bis 8 cm. Sie war nach dem gleichen Prinzip wie das beschriebene Gestell in einen Kasten eingebaut, der zugleich als Stütze diente (siehe Abbildung). Der Bezug bestand aus zwei Lagen fester Zwirngaze. Den Vorschriften der Hygiene wurde durch Anbringen einer Papier-Kopfserviette bei jeder Behandlung Genüge getan.

Die richtige Wahl der Abstände der Platten bei den verschiedensten Erkrankungen konnte erst nach längerer Erfahrung getroffen werden. Wurde eine gleichmäßige Behandlung des ganzen Mundes gewünscht, so wurden zu beiden Seiten der Wangen die Platten in 2 cm Abstand angelegt. Sollte das Frontzahngebiet beeinflußt werden, so wurde die Mundplatte in 1 cm Abstand angebracht. Zur Behandlung von Granulomen und anderen kleinen Krankheitsherden wurde eine kleinere, stark konvex gebogene Platte in $^3/_4$ cm Abstand angebracht, eine größere auf der anderen Seite in 2 cm Abstand. Mit ganz kleinen Platten ließ sich nur erfolgreich arbeiten, wenn der Abstand beider Platten voneinander genügend klein gehalten werden konnte. Bei Benutzung einer großen und einer kleinen Platte mußte der Abstand der kleinen Platte minimal sein gegenüber dem der großen, wenn eine genügende Wirkung erzielt werden sollte. Die Verhältnisse lagen hier anders als bei der Diathermie, wo an der kleinsten Platte in jedem Fall die größte

Erwärmung stattfindet. Beim Kurzwellenfeld war das - wie gesagt - nur bis zu einem gewissen Abstand der Platten voneinander und von der Haut zutreffend. Es war zu beachten, daß mit Kleinerwerden der Platten bei gleichbleibendem Abstand die Kapazität des Kondensators und damit die Leistung im Patientenkreis abnahm.

Der Beschreibung des Instrumentariums wurde soviel Raum gewidmet, weil die erfolgreiche Behandlung chronischer Erkrankungen des Kieferknochens nach unseren Erfahrungen nur möglich erschien, wenn ein kräftiges Kurzwellenfeld am Erkrankungsherd zur Wirkung gelangte.

e) Dosierung.

In jedem Fall wurde die größtmögliche Stromstärke zur Anwendung gebracht. Das Wärmeempfinden oder unter Umständen auch das Schmerzempfinden des Patienten diente als Anhalt. Es wurde schon erwähnt, daß für die gleiche Welle aus dem Ausschlag des Ampèremeters erfahrungsgemäß die Leistung im Sekundärkreis beurteilt werden konnte.

Die Dauer der einzelnen Behandlungen betrug je nach der Schwere der Erkrankung und auch nach der benutzten Wellenlänge 15 bis 25 Min. Akute eitrige Prozesse wurden möglichst 2 mal täglich behandelt. Im übrigen wurde täglich oder jeden zweiten Tag besendet.

Zur Kontrolle der Einwirkung des Kurzwellenfeldes wurde u. a. folgender Versuch ausgeführt:

1. Es wurde an einer Versuchsperson eine Injektion von 2 ccm 2 % Novocain-Lösung mit 1 Tropfen Adrenalin aus der Seidel'schen Pipette labial in der Höhe der Wurzelspitze des linken oberen Eckzahnes vorgenommen. Mit Hilfe des nach der Methode von M. Kochmann und H. Heinroth geeichten du Bois-Reymond'schen Schlittenapparates wurde die Zeit festgestellt, in der der Zahn seine normale Empfindlichkeit wieder erlangt hatte.

2. wurde nach einigen Tagen diese Maßnahme wiederholt, nachdem eine Besendung von 15 Min. Dauer vorausgegangen war. Die gefäßerweiternde Wirkung der Kurzwellenbehandlung mußte dann in einem beschleunigten Abbau der Injektionsflüssigkeit bzw. einer schnelleren Resorption zum Ausdruck kommen. Der Zahn mußte also in kürzerer Zeit seine normale Empfindlichkeit erreicht haben.

Eine von O. Heinroth angegebene Hilfseinrichtung bot die Möglichkeit, die Injektionskanüle beim zweiten Versuch an der gleichen Stelle und bis zur gleichen Tiefe einzustechen.

I. Versuch (21. 8. 33):

Zahn	Zeit	Skala	Werte a. d. Eichkurve
| 3		4,3	289,2

Es wurde injiziert: 2 ccm 2 % Novocainlösung mit 1 gtt. Suprarenin (1 : 1000).

Zeitdauer der Injektion: 60"

3'	0	503
10'	0,1	498,4
19'	3,4	335
28'	4,6	275

II. Versuch (26. 8. 33):

Zahn	Zeit	Skala	Werte a. d. Eichkurve
| 3		4,3	289,2

Besendung von 15' Dauer mit Wellenlänge = 4,20 m.
Feldrichtung: Mund — Nacken, Abstand: Mund — 1 cm, Nacken = 8 cm.
12' nach Beendigung der Besendung wurden injiziert: 2 ccm 2 % Novocainlösung mit 1 gtt. Suprarenin (1 : 1000).

Zeitdauer der Injektion: 60"

3'	0	503
9'	3,9	308,5
13'	4,4	284,6

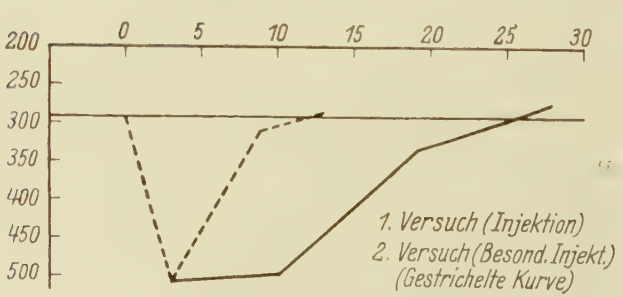

Die vorstehenden Kurven veranschaulichen die Versuchsergebnisse. Auf der Abscisse wurde die Zeit eingetragen, auf der Ordinate die elektrischen Reizwerte. Der Normalwert des Zahnes wurde im ersten Versuch nach einer Zeit von 25 Min. erreicht, im zweiten Versuch nach einer Zeit von 12 Min. Der Wirkungsablauf der Injektion war demnach im zweiten Versuch um 51% beschleunigt. Es war bemerkenswert, daß dieses Ergebnis trotz Zugabe von 1 Tropfen Adrenalin zur Injektionsflüssigkeit erzielt wurde. Es dürfte das eine Bestätigung der von Pflomm an der Froschschwimmhaut gemachten Beobachtungen sein. Pflomm hatte gezeigt, daß Adrenalin die durch Besendung hervorgerufene Gefäßerweiterung nicht aufheben konnte.

Weitere Prüfungen nach der oben angegebenen Versuchsweise scheinen für die Nachprüfung und Vergleiche aussichtsreich zu sein.

f) Unterschiede der einzelnen Wellen.

Von den 13 zur Verfügung stehenden Wellenlängen zwischen 15 m und 3,40 m wurden bisher die Wellen 10,80 m, 10,20 m, 6,80 m, 4,80 m und 4,20 m erprobt. Ein deutlicher Unterschied in der therapeutischen Wirkung dieser Wellen wurde bisher nicht festgestellt. Auffallend war jedoch, daß die Patienten bei Anwendung der Wellen 1,20 m und 4,80 m so heftig am ganzen Körper zu schwitzen begannen, daß ihnen eine Ausdehnung der Behandlungszeit über 15 Min. nicht gut zugemutet werden konnte. Eine kurze Unterbrechung in der Hälfte der Zeit war ohnehin fast immer notwendig, weil sich das ganze Gesicht des Patienten mit Schweißtropfen bedeckte und damit Verbrennungsgefahr auftrat. Die Erscheinung des starken Schwitzens verlor sich etwa bei Wellenlänge 7 bis 8 m. Bei Wellenlänge 10,20 m u. a. blieb das Wärmegefühl ganz auf das besendete Gebiet beschränkt. Erst nach sehr langer Zeit begann der Patient ein wenig zu schwitzen. Es bestanden dabei natürlich individuelle Unterschiede. Es wurden Patienten behandelt, die bei Wellenlänge 4,20 m nach 15 Min. gerade noch erträglichen Schweißausbruch aufwiesen, und andere, die sich nicht anders zu helfen wußten, als sich in einen Bademantel gehüllt der Behandlung auszusetzen, da in wenigen Minuten die Unterwäsche völlig durchnäßt war.

Die Richtung des Feldes am Kopf blieb dabei ohne Einfluß. Der Schweißausbruch erfolgte bei Besendungen in der Kinngegend ungefähr ebenso stark wie bei Ausbildung eines Feldes zwischen Mund und Nacken, also unter Einbeziehung des Halsmarkes in den Bereich des Kurzwellenfeldes. — Es lag ja nahe, an eine Beeinflussung des Temperaturzentrums durch die Besendung infolge Reizung gewisser Nerven oder Nervenzentren des Halsmarkes zu denken. — Die Erklärung war vermutlich einerseits darin zu suchen, daß, wie von verschiedenen Autoren festgestellt wurde, die Erwärmung der verschiedenen Gewebsschichten bei Wellen unter 6 m immer gleichmäßiger wurde, also nicht mehr willkürlich auf eine bestimmte Tiefe gerichtet war. Somit dürfte es zu einer kräftigeren Erwärmung des strömenden Blutes im Bereich des Feldes einer Welle unter 6 m

gekommen sein. Unter Berücksichtigung der Nähe des Gehirns, damit des Temperaturzentrums und des Verlaufs der Blutgefäße erschien eine Beeinflussung auf diesem Wege möglich. Da andererseits bei Besendung von Körperstellen, die einen genügend großen Abstand vom Kopf hatten - die Benutzung der gleichgroßen Platten vorausgesetzt - die auffallende Erscheinung des Schweißausbruchs nicht auftrat, mußte angenommen werden, daß die intensive Strahlung der ultrakurzen Wellen bei Behandlung am Kopf auch zu einer direkten Reizung des Temperaturzentrums führte.

Die Wellen 4,80 m und 4,20 m wurden in der letzten Zeit fast ausschließlich benutzt in der Hoffnung, mit ihnen am erfolgreichsten arbeiten zu können. Die Welle 3,40 m wurde am Patienten noch nicht zur Anwendung gebracht. Wie bekannt, war die Beanspruchung der Senderöhre bei dieser Welle am höchsten und die Leistung im Sekundärkreis verhältnismäßig gering. Versuche mit dieser Welle sollten daher erst gemacht werden, wenn die Verbesserung des Instrumentariums, an der weiter gearbeitet wurde, soweit fortgeschritten war, daß eine ausreichende Wirkung auf den Krankheitsherd gewährleistet erschien.

g. Schädigungsmöglichkeiten durch die Behandlung.

Um die Patienten keinen unnötigen Gefahren auszusetzen, wurden sie vor Beginn der Behandlung genau über ihr Verhalten angewiesen. Sie wurden darauf aufmerksam gemacht,

1. möglichst ruhig sitzen zu bleiben, nicht den Kopf zu bewegen und mit den Händen nicht die Leitungen zu berühren,
2. bei Besendungen in Richtung Mund-Nacken den Mund geschlossen zu halten und nicht an dem anliegenden Gazestreifen zu lecken,
3. anzugeben, wenn das Gefühl kräftiger Wärme in ein Brennen oder Stechen auf der Haut überging (Schweißtropfen) oder sonst ein Schmerz empfunden wurde.

Je nach Art der Besendung mußten Haarnadeln, Ohrringe, Ketten und ähnliche Metallteile unbedingt entfernt werden.

Die Temperatur innerhalb der Mundhöhle stieg nach unseren Beobachtungen durchschnittlich auf 38,2 bis 38,5° Celsius. Ueber die im Knochen erzielte Temperatur sagte das allerdings nichts aus. Mit der im Munde anzubringenden Spezialelektrode, die noch erprobt wurde, konnte die Temperatur in der Umschlagfalte auf 41° C und mehr gebracht werden. Mit dieser Elektrode ließ sich die Erhitzung des Kieferknochens bis zur Unerträglichkeit auf einem begrenzten Bezirk erzielen. Es konnte dabei in kurzer Zeit zu einer schmerzhaften Pulpenreizung kommen. Die Gefahren dieser Anwendung lagen auf der Hand, weshalb noch eingehende Vorversuche notwendig waren.

Bei Behandlung mit den gebräuchlichen Platten wurde der von Raab bezeichnete Periostschmerz mehrfach ausgelöst als Zei-

chen für eine zu starke Erwärmung des Knochens. Schäden wurden danach niemals beobachtet.

Die Zähne erwärmten sich stärker als die Schleimhaut des Mundes. Es war dies wohl z. T. auf die mangelnde Zirkulation zurückzuführen. Metallfüllungen, Kronen und Brücken steigerten diese Erwärmung bis zu einem gewissen Grade, sodaß die Patienten von selbst darauf aufmerksam wurden. Niemals aber nahm diese Erscheinung solchen Umfang an, daß eine lokale Verbrennung erfolgen konnte.

Die allgemeine Temperaturhöhung nach einer Besendung von 15 Min. Dauer mit Wellenlänge 4.20 m konnte axillar mit bis zu 38.2° C. ermittelt werden.

Besondere Vorsicht ließen wir anfangs bei der Besendung in Richtung Mund-Nacken walten. Schliephake äußerte beispielsweise Bedenken gegen die Einbeziehung des zentralen Nervensystems in das Kurzwellenfeld und mahnte zur größten Vorsicht. Bis auf zwei Fälle haben sich keinerlei nachteilige Einwirkungen beobachten lassen. In den zwei Fällen handelte es sich um Personen, die sich in sehr schlechtem Ernährungszustand befanden. Schon nach 1 bis 2 Min. wurden sie ganz blaß und gerieten trotz sofortiger Unterbrechung der Behandlung in einen kollapsähnlichen Zustand. Nach 5 bis 10 Min. hatten sie sich wieder vollständig erholt. Aehnlich liefen mehrere Versuche mit Wellen unter 8 m aus, bei denen das Gehirn in das Kurzwellenfeld einbezogen wurde. Es wurde daher stets genau darauf geachtet, daß die Nackenplatte genügend tief lag, und so das Gehirn möglichst nicht in den direkten Strahlungsbereich kam.

Besonderheiten allgemeiner Natur nach Kurzwellenbehandlung wurden kaum festgestellt. Einige Patienten gaben große Müdigkeit nach den Besendungen an; ein anderer führte das Ausbleiben von Kopfschmerzen, unter denen er sehr litt, auf die Kurzwellenbehandlung zurück. Mehrere Wochen nach Aussetzen der Behandlung traten sie allerdings wieder auf.

III. Ergebnisse der Behandlung an 60 Fällen von Zahn- und Mundkrankheiten.

a) Paradentose.

Einleitend wurden kurz die Gründe geschildert, die die Behandlung der Paradentose mit Kurzwellen aussichtsreich erscheinen ließen.

Schliephake schreibt in einem Abschnitt über Zahnerkrankungen Folgendes:

„Paradentosen reagierten immer sehr günstig; wenn auch nicht in allen Fällen eine völlige Heilung verzeichnet werden konnte, so waren Ausnahmen doch sehr selten. Meist trat ein voller Erfolg

schon nach wenigen Tagen ein. Bei Frau St. war die Paradentose sehr schwer, sämtliche Schneidezähne waren vollkommen locker und wackelten bei leichtester Berührung. Nach Druck auf die Zähne entleerte sich Eiter aus den Alveolen. Zahnsteinentfernung war wiederholt ausgeführt worden. Die Erkrankung bestand 3 Monate. Nach dreiwöchentlicher täglicher Behandlung mit Kurzwellen war nicht nur die Eiterung vollkommen beseitigt, sondern die Zähne waren so fest geworden, daß die Kranke wieder alles kauen konnte . "

Es folgt die Schilderung einer weniger erfolgreichen Behandlung. Dann heißt es weiter:

„Sehr rasch wurde andrerseits die 32jährige Frau Fa. geheilt, wo der Prozeß schon 10 Jahre bestanden und jeder zahnärztlichen Behandlung getrotzt hatte. Innerhalb von 10 Tagen war die Erkrankung beseitigt, und die Kranke ist auch heute noch nach 1 ½ Jahren beschwerdefrei. Genau so verhielt sich der 52jährige Wi., bei dem die Krankheit seit 4 Jahren bestanden hatte, und der nach 12 Tagen geheilt war."

Für einen Zahnarzt, der sich mit der Behandlung dieser chronischen Krankheit abgemüht hat, mußten diese Schilderungen fast wie ein Wunder klingen. Leider hat Schliephake keine Röntgenbilder noch sonst ein objektives Beweismittel beigefügt. In einer späteren Veröffentlichung von Schliephake heißt es:

„Weiterhin können Paradentosen günstig beeinflußt werden. Besonders geeignet sind solche Fälle, wo eine richtige Eiterung besteht, während die Fälle, bei denen rein degenerative Prozesse vorhanden sind, die Zähne also ohne näher ersichtliche Ursache lose werden, nicht so gut reagieren. Bei schweren Paradentosen sah ich Dauerheilungen, die noch nach 2 Jahren bestanden."

Hierzu ist zu sagen, daß die Diagnose Paradentose ohne weiteres besagt, daß bereits degenerative Prozesse Fuß gefaßt haben. Ist lediglich eine Zahnfleischrand-Entzündung vorhanden, so braucht damit noch nicht die Diagnose Paradentose erwiesen zu sein, wenn auch viele Paradentosen von einer Zahnfleischrand-Entzündung ihren Ausgang nehmen. Ist aber bereits starke Eiterung vorhanden, so setzt das bei einer Paradentose eine tiefe Taschenbildung voraus. Die Taschenbildung ist gleichbedeutend mit weitgehenden degenerativen Prozessen am Zahnhalteapparat, also vor allem auch am Alveolenknochen. Mit dem Schwund des Knochens nimmt die Lockerung der Zähne zu. Eine Festigung der Zähne kann nur erfolgen nach Beseitigung der Taschen und teilweiser Regeneration des Knochens, wenn man von künstlichen Eingriffen wie Schienung absehen will. Schliephake's Einteilung der Paradentosefälle in solche, bei denen eine richtige Eiterung besteht, und solche, bei denen rein degenerative Prozesse vorhanden sind, wobei die Fälle mit richtiger Eiterung besser und schneller „geheilt" worden sein sollen, gibt Anlaß zu Bedenken. Auf Grund unserer Erfahrungen in der Paradentosebehandlung mit Kurzwellen wagen wir die Vermutung auszusprechen, daß die Diagnose Paradentose bei Schliephake viel-

leicht nicht in allen Fällen wirklich gesichert war. Bei der Erkrankung der Frau St. (siehe oben), bei der sämtliche Schneidezähne vollkommen locker waren und bei leichtester Berührung wackelten, scheint das am auffälligsten zu sein, wenn man bedenkt, daß die Erkrankung erst 3 Monate bestanden haben soll. Sollte da nicht ein mehr akuter Prozeß, etwa eine schwere Stomatitis oder Aehnliches, zu Grunde gelegen haben?

Trotz gewisser Unklarheiten in Schliephake's Angaben wurden zunächst alle erreichbaren Fälle von wirklicher Paradentose behandelt. Darunter befanden sich solche, bei denen tiefe Taschen und starke Eiterung bestand, und andere, bei denen nur regressive Prozesse ohne wesentliche Taschenbildung im Vordergrund standen. In jedem Fall wurde nur eine gründliche Zahnsteinentfernung vorgenommen. Die Zahnfleischtaschen wurden dagegen nicht — wie sonst üblich — behandelt. Interne Momente, Bißverhältnisse, Ueberbelastungen u. a. wurden nicht berücksichtigt. Dies war notwendig, um den Einwurf zu entkräften, eine Heilung sei allein schon auf Taschenbehandlung, Beseitigung von Ueberbelastungen einzelner Zähne usw. zurückzuführen. Zur Kontrolle wurde ein genauer Befund erhoben und Röntgenbilder angefertigt. Nacheinander wurden die Wellen 10,80 m, 10,20 m, 4,80 m und 4,20 m angewandt. Erfolge, wie sie Schliephake beschreibt, konnten in keinem Fall erzielt werden. Subjektiv glaubten die Patienten in manchen Fällen eine geringe Besserung zu verspüren. Das Gefühl des Kribbelns im Kiefer, unter dem viele Paradentosekranke leiden, besserte sich. Die Patienten meinten, die Zähne seien etwas fester geworden. Objektiv war jedoch nur eine leichte Besserung im Aussehen des Zahnfleisches eingetreten. Die Zähne selbst blieben locker, die Zahnfleischtaschen bestanden weiter und ließen Eiter und Sekret austreten. Die Röntgenkontrolle verlief negativ. Die Zahl der Kurzwellenbehandlungen betrug bis zu 25 bei einer durchschnittlichen Dauer von 20 Min.

Was die Wellen anging, so hatte Schliephake seine geschilderten Erfolge zwar nicht mit den von uns benutzten Wellen erzielt. Er hat die Wellenlängen 14 m, 9 m, 6 m und 5 m angegeben. Es erschien jedoch nach den bisherigen praktischen Erfahrungen als ganz unwahrscheinlich, daß einzelne Wellen, z. B. die von uns erprobten, in der Wirkung sich so weitgehend von anderen, also den von Schliephake verwendeten, unterscheiden könnten. Es ist noch nicht gelungen, am Kranken den Nachweis einer ganz spezifisch wirksamen Wellenlänge zu erbringen.

Bevor weitere Versuche angestellt wurden, war unvoreingenommen die Frage zu prüfen, was von der Behandlung der Paradentose mit Kurzwellen eigentlich zu erwarten war, wie man sich die Wirkung vorstellen konnte.

Wie schon eingangs erwähnt, führte die Einwirkung des Kurzwellenfeldes zu einer langanhaltenden Verstärkung der Blutzirkulation bis in die Tiefe des Knochens. Es fand also erstens in dem hyperämischen Gebiet ein beschleunigter Abbau und Abtransport von pathologischen Elementen statt und eine gesteigerte Zufuhr aufbau-

fähiger Substanzen. Zweitens ließ die vermutete Verschiebung des Kalium-Kalzium-Gleichgewichts zugunsten des Kalziums daran denken, daß aktiviertes Kalzium zur Knochenneubildung Verwendung finden könnte, wenn die bekannten entzündungshemmenden Eigenschaften des Kalziums nicht näher erörtert werden sollten. Eine Schädigung von Bakterien war innerhalb der Mundhöhle von untergeordneter Bedeutung. Ueber andere auf Paradentose günstig wirkende Momente des Kurzwellenfeldes war nichts Genaues bekannt.

Aus diesen Ueberlegungen dürfte sich ergeben, daß der Paradentosebehandlung durch Kurzwellen nur eine unterstützende Wirkung zukommen konnte. Voraussetzung für die Heilung einer bereits bestehenden Paradentose waren alle die therapeutischen Maßnahmen, die seit langem als unerläßlich erkannt sind:

1. Ausschaltung interner Ursachen,
2. lokale Behandlung (Zahnsteinentfernung und Beseitigung von Zahnfleischtaschen).
3. Prüfung der Bißverhältnisse, Ausschaltung von Ueberbelastung einzelner Zähne usw.

Nach Beobachtung dieser Grundsätze und gleichzeitiger Kurzwellenbehandlung konnten Besserungen erzielt werden. Sie waren nicht so überraschend, daß hier vergleichende Röntgenbilder gezeigt werden könnten. Die Beobachtungszeit der behandelten Fälle war noch zu kurz, als daß größere Veränderungen im Röntgenbild erkennbar sein könnten. Die bisher zur Kontrolle erschienenen Fälle wiesen jedoch keine Verschlechterung auf. Abscesse paradentalen Ursprungs und dadurch bedingte Zahnlockerungen gingen stets nach zwei bis drei Bestrahlungen zurück. Eine wirkliche Paradentose-Heilung innerhalb weniger Tage, wie sie Schliephake beschreibt, konnte dagegen nicht beobachtet werden, sie konnte auch nach dem Gesagten nicht erwartet werden. Umbildungen und g. F. Neubildungen von Knochensubstanz an gefährdeten Stellen konnten nicht in einigen Tagen erfolgen.

Zur Erläuterung ist die Röntgenaufnahme einer isolierten tiefen Knochentasche beigefügt. Die Tasche bestand längere Zeit ohne ersichtlichen äußeren Grund. Der Zahn war kaum gelockert. In der Gegend der Wurzelspitze bestand eine leichte Schwellung. Auf Druck entleerte sich am Zahnfleischrand Eiter.



Es gelang mit Kurzwellenbesendung die Schwellung in wenigen Tagen zu beseitigen. Die Zahnfleisch- und Knochentasche konnte jedoch trotz 25 Besendungen nicht zur Verkleinerung gebracht werden, sodaß auch die Eiterung aus der Tasche nicht zum Stillstand kam. Erst nach mehreren Aetzungen der Taschenwand besserte sich der Zustand.

Die Indikation zur Extraktion bei weit fortgeschrittener Paradentose konnte nach unseren Erfahrungen keine Einschränkungen durch die Kurzwellenbehandlung erfahren.

Eine Bedeutung kommt der Kurzwellenbehandlung vielleicht für die Prophylaxe der Paradentose zu. Bereits in Heilung begriffene oder sogen. geheilt Paradentosen können sicher günstig beeinflußt werden in dem Sinne, daß die Heilung schneller fortschreitet oder ein erneutes Aufflammen und Weiterschleichen des Prozesses verhindert werden kann. Ein einigermaßen zuverlässiges Urteil darüber kann nur nach einer Beobachtungszeit von mehreren Jahren gefällt werden. Es wurde von uns lediglich festgestellt, daß eine ausschließliche Behandlung der Paradentose mit Kurzwellen nicht zum Ziele führte.

b) Granulome.

Die Therapie der Granulome kann eine konservative und eine chirurgische, bzw. eine Kombination von beiden sein. Welche Methode die empfehlenswerteste ist, wird von Fall zu Fall entschieden. Die konservative Methode ist in ihrem Erfolg verhältnismäßig unsicher. Es wäre daher ein großer Fortschritt, wenn eine günstige und schnelle Beeinflussung der Granulome durch Kurzwellenbehandlung erzielt werden könnte. Die Voraussetzung für eine gute Wirksamkeit auf den im Knochen liegenden Herd war für die Ultrakurzwellen erfüllt: der Knochen konnte stark erwärmt werden. Schliephake hatte daher schon die Behandlung von Granulomen versucht. In seinen Berichten zeigte er Röntgenbilder eines Zahngranuloms vor und nach sechs Kurzwellenbehandlungen. Die Projektion der Vergleichsbilder war allerdings so abweichend, daß es recht gewagt erscheinen mußte, daraus einen Erfolg der Behandlung abzulesen. Es fehlten leider Angaben über die zwischen den beiden Aufnahmen verstrichene Zeit und über etwaige ergänzende Maßnahmen.

Bei der Beurteilung von Erfolgen und Mißerfolgen mußte berücksichtigt werden, daß eine Kontrolle nur an Hand von Röntgenaufnahmen möglich war. Wie aber bekannt, mußte sich eine erfolgte Heilung nicht ausschließlich in dem vollständigen Verschwinden eines periapikalen Aufhellungsherdes äußern, da Schwielengewebe an der Wurzelspitze dies verhindern konnte. Vergleichsbilder konnten nur vollen Wert haben, wenn sie sich in Projektion und photographischen Eigenschaften möglichst glichen. Die beigegebenen Aufnahmen erfüllten diese Bedingungen leider nicht ganz. Wir glaubten sie aber doch unter dem ausdrücklichen Hinweis auf kleine Projektionsverschiedenheiten verwerten zu dürfen.

Bei allen von uns behandelten Granulomen bestand am zugehörigen Zahn eine Pulpitis gangränosa. Ihre Bekämpfung erforderte medikamentöse Behandlung. Es gelang keineswegs, allein durch Kurzwellenbehandlung eine Pulpengangrän zu beeinflussen. Waschungen mit Hypochlorit u. H_2O_2 sowie Einlagen mit Chlorphenol wurden vorgenommen. Es wurde so der Nachschub an infektiösem Material möglichst unterbunden und damit oft die Heilung eingeleitet. Die Beobachtungszeit war verhältnismäßig gering. Sie betrug bis zu drei Monaten. Eine völlige Ausheilung eines größeren Granuloms konnte in dieser Zeit von bekannten konservierenden Therapien nicht erwartet werden. Wenn aber die Kurwellenbehandlung wesentliche Vorzüge vor anderen Therapien haben sollte, so mußte sich das bereits in kürzerer Zeit erkennen lassen. Das konnte vor allem deshalb erwartet werden, weil ja wie bei jeder anderen konservativen Granulom-Therapie auch hier eine unbedingte Sterilisation des Wurzelkanals angestrebt werden mußte.

Auffällige und gegenüber anderen Therapien vorzügliche Erfolge konnten nicht nachgewiesen werden. Was erzielt wurde, ließ die zur Behandlung aufgewendete Zeit, Arbeit und die Kosten ungerechtfertigt erscheinen. Mit anderen billigeren Mitteln wäre mindestens das Gleiche zu erreichen gewesen.

Versuchsergebnisse mit der innerhalb des Mundes anzubringenden Elektrode stehen noch aus.

Zu den nachfolgenden Vergleichsbildern werden kurz die nötigen Erläuterungen gegeben:

24. III. 1933

24. VI. 1933

Im ersten Fall handelte es sich um einen großen Herd an einem linken oberen Eckzahn des 22jährigen Erich W. Der tief zerstörte linke seitliche Schneidezahn war kurz vor Anfertigung des Röntgenbildes extrahiert worden. Unter einer älteren schadhaften Silikatfüllung bestand Pulpengangrän. Die Aufnahme zeigte weitgehende Knocheneinschmelzung um den Apex. Es bestand starke Sekretion aus dem Wurzelkanal. Die Gangrän wurde in der angegebenen Weise medikamentös behandelt. In der Zeit vom 24. 3. 1933 bis 17. 5. 1933

wurden insgesamt zwanzig Kurzwellenbesendungen vorgenommen mit einer Wellenlänge von 10,80 m bei einer durchschnittlichen Dauer von 20 Minuten. Eine kleinere Platte lag dabei in $1\frac{1}{2}$ cm Abstand über der Eckzahngegend, eine größere in 3 cm Abstand in der Gegend des rechten Ohres. Die durch die Größe des Herdes erklärliche starke Sekretion konnte durch die Behandlung nicht nennenswert vermindert werden. In etwa 8 bis 14tägigen Abständen mußten die Einlagen gewechselt werden, um dem Sekret Abfluß zu verschaffen. Die Kontrollaufnahme war am 21. 6. 1933 angefertigt worden, also 3 Monate nach Beginn der Behandlung. Eine Verkleinerung des Herdes war unverkennbar, zumal bei der Projektion der Kontrollaufnahme der Herd eher größer als kleiner hätte erscheinen müssen. Leider konnte die Kontrolle nicht weitergeführt werden, da der Zahn aus hier nicht zu erörternden Gründen extrahiert wurde.

Im zweiten Falle handelt es sich um ein kleineres Granulom und um relativ kurze Beobachtungszeit. Der Fall wurde gewählt, um zu zeigen, daß übertriebene Hoffnungen, die man vielleicht auf Grund von Schliephakes Veröffentlichungen in die Granulombehandlung durch Kurzwellen setzen konnte, nach unseren Erfahrungen nicht am Platze sind.

Die 25jährige L erschien am 31. 8. 1933 zur Behandlung. Der rechte obere Eckzahn war stark periodontitisch. Es bestand Pulpitis gangränosa. Während der Säuberung des Kanals trat Eiter mit Blut vermischt unter Druck aus. Im Röntgenbild war ein Herd an der Wurzelspitze sichtbar. Für die Kurzwellenbehandlung wurde die Welle 4,20 m gewählt. Die Dauer der einzelnen Besendung betrug 15 Minuten. Die Patientin erschien jeden dritten Tag zur Behandlung. Die Platten wurden so angelegt, daß die eine in einem Zentimeter Abstand über der Wurzelspitzengegend des erwähnten Zahnes lag, während sich die andere in 8 cm Abstand im Nacken befand. Die Leistung wurde soweit als möglich gesteigert. Sofort nach der ersten Besendung hatten die periodontischen Schmerzen wesentlich nachgelassen. Am 1. 9., also am nächsten Tag, war die Patientin beschwerdefrei.

1. IX. 1933

21. IX. 1933

Bis zum 21. 9. wurden insgesamt 8 Besendungen vorgenommen und nebenher in gewissen Abständen die Einlage erneuert. Nach einer Kurzwellenbehandlung am 20. 9. hatte die Patientin noch etwa eine Stunde später ein eigentümliches, unangenehm heißes Gefühl innerhalb des Knochens. Diese Erscheinung war wohl auf eine übertriebene Erwärmung des Knochens zurückzuführen und stellte einen Beweis dafür dar, wie stark auf den Knochen eingewirkt werden konnte. Die Sekretion aus dem Wurzelkanal war inzwischen so gering geworden, daß ein trockener Faden erst nach mehrtägiger Liegedauer ein wenig feucht wurde. Die Kontrollaufnahme wurde am 21. 9. angefertigt, also 3 Wochen nach Beginn der Behandlung. Die Projektion war nicht genau die gleiche. Unter Berücksichtigung der Größenverhältnisse dürfte die Knocheneinschmelzung unverändert bestehen.

Durch die Anführung dieses Falles sollte gezeigt werden, daß die Kurzwellenbehandlung, so wie sie bisher geübt wurde, nicht die Möglichkeit bot, in kürzester Zeit Knochenherde an der Wurzelspitze soweit zur Rückbildung zu bringen, daß dies röntgenologisch erkennbar würde. Im ersten Fall war nach drei Monaten eine Verkleinerung des Herdes erwiesen; im zweiten Fall konnte das Versiegen der Sekretion als Erfolg gebucht werden. Es konnte natürlich nicht gesagt werden, ob zur Erreichung dieses Erfolges das Ausschalten neuer Infektionen durch die eingeleitete Wurzelbehandlung ausreichend gewesen wäre. Vergleiche waren nur schwer anzustellen, da konstitutionelle Unterschiede in der Reaktionsfähigkeit des Organismus weitgehende Schwankungen bedingten. Systematische Untersuchungen über einen Zeitraum von 1 bis 2 Jahren je Fall vermögen vielleicht Klarheit zu schaffen.

Nach unseren Ergebnissen steht fest, daß die Kurzwellenbehandlung der Granulome nur in Kombination mit einer sorgfältigen Wurzelbehandlung erfolgreich sein kann. Der Kurzwellenbehandlung fällt dabei die Rolle zu, durch Steigerung des Stoffwechsels im Knochen die Resorption und die Unschädlichmachung der im Granulom angesammelten Keime zu beschleunigen und den Knochenanbau zu fördern.

c) Periodontitis.

Bei der Behandlung der Periodontitis mußten wir uns darüber klar sein, daß der Verlauf der Erkrankung in weiten Grenzen durch äußere Umstände, durch die Verschiedenartigkeit der auslösenden Ursachen und der Eigenschaften des betroffenen Organs bestimmt werden konnte. Um aber wenigstens eine beschränkte Vergleichsmöglichkeit zu haben, nahmen wir nur Fälle mit akuter Periodontitis in Behandlung. Die auslösenden Ursachen waren medikamentöse Reizung im Anschluß an Wurzelfüllungen oder Infektion im Gefolge einer Pulpengangrän. In letzteren Fällen verlief die Heilung gewöhnlich schneller als in den ersteren. Dies war wohl darauf zurückzuführen, daß gleichzeitig eine medikamentöse Behandlung der Gangrän einsetzte und so eine Spontanheilung ermöglicht wurde. Im übrigen

aber waren die Erfolge so wechselnd, daß ein endgültiges Urteil über die Behandlung der Periodontitis durch Kurzwellen noch nicht abgegeben werden konnte. Um der vielen Unsicherheiten und Fehlerquellen in der Bewertung der Heilung durch Kurzwellen Herr zu werden, sind umfangreiche Statistiken erfoderlich.

Als Beispiel sei kurz ein Fall angeführt, wo ohne irgend eine andere Behandlung eine spontan aufgetretetene Periodontitis nach 2 Besendungen verschwand, um allerdings nach 2 Tagen wieder aufzutreten. Erst die Behandlung der vorhandenen Gangrän der Pulpa führte zur endgültigen Besserung. Die Kurzwellenbehandlung hatte also die Abwehrkraft an der Wurzelspitze so steigern können, daß ein Fortschreiten der Infektion vorübergehend hintangehalten werden konnte.

d) Mundschleimhauterkrankungen.

Es wurden Fälle von schwerer ulcerõser Stomatitis in Behandlung genommen. In zwei Fällen wurde die Kurzwellenbehandlung ohne Unterstützung durch andere Maßnahmen längere Zeit durchgeführt. In beiden Fällen trat eine gewisse Besserung ein, vor allem ein Nachlassen der Schmerzhaftigkeit. Endgültige Heilung konnte jedoch erst durch unterstützende medikamentöse Maßnahmen erzielt werden. Der Heilungsverlauf eines dieser beiden Fälle folgt:

Wilhelm Schm., 21 Jahre. Es bestand eine Stomatitis ulcerosa. Das Frontzahngebiet des Unterkiefers war besonders heftig befallen. Hier ließ sich das Zahnfleisch in einer Tiefe von 3 mm abheben. Die Wandungen der so entstandenen Taschen waren z. T. ulceriert und mit Eiter und Sekret angefüllt. Papillen waren geschwunden, die Zähne schmierig belegt. Es bestand starker Foetor ex ore, der Patient klagte über heftige Schmerzen. Die submaxillären Drüsen waren geschwollen. Seit 2 Tagen war die Erkrankung in diese schwere Form übergegangen. Der Patient wurde angewiesen, außer Spülung mit einer schwachen Kochsalzlösung keine sonstigen Medikamente zur Anwendung zu bringen. Die erste Kurzwellenbehandlung fand am 6. 4. 1933 statt. Die Wellenlänge betrug 10,80 m. Die Platten wurden beiderseits den Wangen in 2½ cm Abstand angelegt. Anfangs wurde die Kurzwellenbehandlung zweimal täglich 25 Minuten lang vorgenommen, später täglich einmal. Nach jeder Behandlung trat für die Dauer einer halben bis einer Stunde Schmerzlosigkeit ein. Nach Ablauf dieser Zeit nahmen die Schmerzen wieder an Heftigkeit zu. 2 Tage später war noch keine Aenderung des Zustandes erkennbar. Vom 3. Tage ab begann die Schmerzhaftigkeit stark nachzulassen, auch objektiv war Besserung festzustellen. Am 11. 4. hatte der Patient keine nennenswerten Schmerzen mehr. Außer im Frontgebiet des Unterkiefers hatte das Zahnfleisch eine normale Färbung angenommen. Die Ulcerationen waren abgestoßen, Drüsen waren nicht mehr palpabel. Das Zahnfleisch der unteren Frontzähne zeigte noch dunkelrote Färbung, es lag keineswegs straff an, wenig Eiter trat aus der Tasche aus. Am 13. 4. war die Eiterung zum Stillstand gekommen, das Zahnfleisch sah jedoch noch dunkelrot aus und war leicht geschollen.

Der Patient konnte in der Zeit vom 13. 4. bis zum 18. 4. leider nicht zur Behandlung kommen. Nach dieser Zeit war der Zustand ungefähr der gleiche wie am 13. 4. Er änderte sich auch nach weiteren Besendungen nicht. Am 24. 4. klagte der Patient wieder über Schmerzen. Eine deutliche Verschlechterung war zu erkennen. — Bis zu diesem Tage hatten 16 Kurzwellenbehandlungen stattgefunden. Am 25. 4. wurde Kali chloricum (3 : 200) verordnet. Besendungen wurden nicht mehr vorgenommen. Am 29. 4. konnte der Patient aus der Behandlung entlassen werden. Das Zahnfleisch sah auch in der Gegend der unteren Frontzähne wieder normal aus.

Einige leichtere Fälle von Stomatitis und Gingivitis konnten in kurzer Zeit (3 bis 5 Besendungen) geheilt werden. In allen diesen Fällen mußte eine Zahnreinigung vorgenommen werden. Es mußte somit dahingestellt bleiben, wie weit die Heilung auf die Ausschaltung des ständigen Reizes durch Zahnstein zurückgeführt werden konnte.

Eine klare Ueberlegenheit der Kurzwellen in der Behandlung der erwähnten Mundschleimhauterkrankungen scheint nicht zu bestehen.

e) Eitrige Prozesse.

Mehrere Fälle von Dentitio difficilis des unteren Weisheitszahnes konnten durch Kurzwellenbehandlung auffallend schnell einer Heilung entgegengeführt werden. Nach wenigen Besendungen (täglich 2 mal) ließ die starke Schmerzhaftigkeit nach, Schwellung und damit verbundene Kieferklemme gingen rasch zurück, die heftige Eiterung kam zum Stillstand. Den Patienten konnte schon nach eintägiger Behandlung eine schlaflose Nacht erspart werden, wofür sie nach den vorher ausgestandenen Qualen sehr dankbar waren.

Es folgt der Behandlungsverlauf zweier Fälle.

Erster Fall:

Frau M. St., 28 jährig. Der Weisheitszahn im rechten Unterkiefer war im Durchbruch begriffen. Der größere Teil der Kaufläche war noch von einem Zahnfleischlappen bedeckt. Aus der somit bestehenden Tasche quoll bei geringen Bewegungen des Kiefers der Eiter hervor. Eine genaue Untersuchung war wegen der bestehenden hochgradigen Kieferklemme nicht möglich. — Die Zahnreihen konnten nur 3 mm voneinander entfernt werden. Die Patientin klagte über große Schmerzhaftigkeit und Schluckbeschwerden; sie machte einen stark angegriffenen Eindruck. Leichte Temperaturerhöhung (38,5° C.) und submaxilläre Drüsenschwellung wurde festgestellt. Starker Foetor ex ore. Nach einer Besendung von 25 Minuten Dauer bei einer Wellenlänge von 10,20 m war am folgenden Tage (12. 4. 1933) eine deutliche Besserung zu erkennen. Die Schmerzhaftigkeit hatte nachgelassen, die Zahnreihen konnten bereits 6 mm voneinander entfernt werden. Am 12. 4. wurden zwei Behandlungen von je 20 Minuten Dauer vorgenommen. Am 13. 4. war die Entfernung der Zahnreihen bis 1,8 cm möglich; keine Schluckbeschwerden mehr. Es konnte eine Säuberung der Tasche vorgenommen und ein kleiner Tampon gelegt werden.

Bis zum 15. 1. waren fast normale Verhältnisse eingetreten. Zur völligen Beseitigung der Kieferklemme wurde die Patientin zu entsprechenden Uebungen angewiesen. Am 18. 1. war der Zahn ganz durchgebrochen. Der überhängende Schleimhautlappen und damit die Tasche waren geschwunden. Eine nachträgliche Entfernung des Weisheitszahnes war daher z. Zt. nicht erforderlich. Die Patientin konnte am 18. 1. aus der Behandlung entlassen werden.

Zweiter Fall:

Herr P., 21 Jahre alt. Dentitio difficilis des rechten unteren Weisheitszahnes. Aus der vorhandenen Tasche mäßige Eiterung. Es bestand eine leichte Schwellung am Kieferwinkel, geringe Schluckbeschwerden und Kieferklemme. Nach drei Besendungen von je 20 Minuten Dauer mit einer Wellenlänge von 1. 80 m waren die Beschwerden, soweit sie auf entzündlichen Erscheinungen beruhten, völlig beseitigt. Die Tasche wurde noch einige Tage behandelt bis zum völligen Durchbruch des Zahnes. Beginn der Behandlung war am 24. 5. 1933; es wurde ein Tampon in die Tasche gelegt. Am 26. 5. — nach 2 Besendungen — hatte die Eiterung aufgehört, es bestand noch leichte Kieferklemme. Die 3. Besendung brachte auch die Kieferklemme zum Rückgang. Am 3. 6. 1933 war der Zahn durchgebrochen, es lagen normale Verhältnisse vor.

Ein wider Erwarten günstiges Resultat konnte u. a. bei folgender Erkrankung erzielt werden:

Erich B., 25 Jahre, wurde von auswärts überwiesen. Seit 5 Tagen klagte der Patient über heftige Schmerzen in der Kinngegend. Im Mundvorhof hatte sich eine Schwellung von weicher, teigiger Konsistenz ausgebildet, die sich ziemlich gleichmäßig vom linken unteren Eckzahn bis zum rechten unteren Eckzahn erstreckte. Die unteren mittleren und seitlichen Schneidezähne waren sehr stark gelockert. Füllungen waren an ihnen nicht vorhanden. Die Röntgenaufnahme ließ verwaschene Knochenstruktur unterhalb der Wurzelspitze von $\underline{1}$ erkennen. Die elektrische Prüfung bestätigte, daß dieser Zahn keine lebende Pulpa mehr aufwies. In Anbetracht der großen Schmerzhaftigkeit des Prozesses und der überaus starken Lockerung von $\underline{1}$ wurde die Extraktion dieses Zahnes erwogen. Aus kosmetischen Rücksichten wurde jedoch zunächst davon abgesehen. Eine kleine Stichincision hatte nicht das erhoffte Ergebnis, es trat nur ganz wenig Eiter und Sekret aus. Am 18. 8. und 19. 8. wurden zwei Kurzwellenbehandlungen von je 15 Minuten Dauer mit Wellenlänge 1,20 m vorgenommen. Am 21. 8. — nach drei Tagen — waren Schwellung und Schmerzhaftigkeit fast ganz zurückgegangen, sodaß der Zahn $\underline{1}$ trepaniert werden konnte. Dickflüssiges Sekret wurde abgesaugt. Die übliche Gangränbehandlung folgte. Nach weiteren Besendungen wurden die unteren Frontzähne bis auf $\underline{1}$ wieder fest. Hier ließ sich labial eine Tasche bis zur Wurzelspitze sondieren, aus der bei Druck von außen Eiter austrat. Die Tasche nahm nach lingual hin schnell an Tiefe ab; dort war nur 1 mm zu sondieren. Nach mehreren Aetzungen gelang es bis zum 28. 8. die Tasche restlos zu beseitigen. Die Sekretion aus dem Wurzelkanal von $\underline{1}$ ließ nur ganz allmählich

nach. Das Sekret nahm immer dünnere Konsistanz an. Als Einlage wurden Chlorphenolfäden gelegt. Vom 29. 8. ab konnte der Patient nur alle 8 Tage zur Behandlung erscheinen. Verschlechterung trat während dieser Zeiträume nicht ein, der Zahn wurde weiterhin fester. Am 23. 9. erwies sich der Zahn 1 nur unwesentlich gelockert gegenüber den Nachbarzähnen; die Sekretion aus dem Kanal war noch nicht ganz versiegt. Im ganzen hatten 12 Kurzwellenbehandlungen stattgefunden. Die Platten wurden vor dem Kinn und im Nacken angelegt. Der Abstand betrug am Kinn 1 cm. Wärmebehandlung durch Solluxlampenbestrahlung und Auflegen von Kamillenkissen hatte 2 Tage vor Beginn der Kurzwellenbehandlung eine Verschlimmerung nicht verhindern können.

Ein umfangreicher Abscess im Gefolge einer Paradentose konnte nach Spaltung mit anschließender Kurzwellenbehandlung sicher beseitigt werden.

Zur Behandlung der Parulis ist zu sagen, daß vorläufig der Eindruck besteht, als ob die gebräuchliche Wärmeapplikation mittels der Solluxlampe Aehnliches leistete. Die Prozesse kamen gewöhnlich so und so in kurzer Zeit zum Rückgang — allerdings nach Abfluß des Eiters. Eine Ausnahme machte ein Fall. Es bestand eine Parulis im Unterkiefer mit Infiltration des Mundbodens. Der schuldige Zahn war extrahiert worden und Wärmebehandlung eingeleitet, ohne daß die harte Schwellung des Mundbodens zurückgegangen wäre. Nach 4 Behandlungen mit Kurzwellen (4,80 m) innerhalb von 2 Tagen war die Schwellung des Mundbodens geschwunden.

Zum Schluß folgt die Beschreibung eines Falles einer chronischen Osteomyelitis des aufsteigenden Astes des rechten Unterkiefers.

Der 34jährige H. litt seit Anfang Januar 1933 an der Erkrankung. Bis Anfang April konnte durch Wärmebehandlung und Tamponade von der Mundhöhle aus keine Besserung erzielt werden. Mehrfach angefertigte Röntgenaufnahmen ließen keine Sequestierung erkennen. Am 11. 4. 1933, als die Schwellung der rechten Wange wieder einmal stark zugenommen hatte, wurde mit der Kurzwellenbehandlung begonnen. Die Schwellung ging daraufhin in den folgenden Tagen schnell zurück, um vom 19. 4. ab wieder zuzunehmen. Am 30. 4. erfolgte Durchbruch des Eiters nach außen etwa in der Gegend des Kieferwinkels. Nach Abfluß des Eiters nahm die Schwellung an Umfang ab. Wochenlang blieb dann das Krankheitsbild unverändert. Eiter entleerte sich täglich in geringen Mengen. Die Auftreibung wurde vorübergehend stärker, um bereits nach 1 bis 2 Tagen die alte Ausdehnung anzunehmen. In der Zeit vom 15. 7. bis 20. 7. trat eine Schwellung der Wange in bisher nicht beobachteten Dimensionen auf, sodaß die Kurzwellenbehandlung ausgesetzt wurde. Nach mäßiger Erweiterung der nach außen führenden Fistel konnte ein winziger Sequester entfernt werden. Darauf trat endgültige Heilung ein. Anfang August war der Patient wieder hergestellt.

In der Zeit vom 11. 4. bis 19. 7. wurden bei dem Patienten 71 Kurzwellenbehandlungen ausgeführt. Die durchschnittliche Dauer

einer Besendung betrug 20 Minuten. Für die ersten 27 Besendungen wurde die Welle 10,80 m benutzt. Später wurde in der Hoffnung auf einen besseren Erfolg zur Welle 4,80 m übergegangen.

Der oben kurz geschilderte Verlauf der Krankheit ließ keine Entscheidung über Wert und Unwert der Kurzwellenbehandlung der Osteomyelitis zu. Was die Dauer der Erkrankung anging, so war zu berücksichtigen, daß eine chronische Osteomyelitis in Wochen aber auch in Jahren zur Ausheilung gelangen konnte. Es erschien im Vergleich mit dem vorher gegangenen Zustand möglich, daß es der Kurzwellenbehandlung zuzuschreiben war, wenn der Krankheitsverlauf so erträglich gestaltet werden konnte, daß der Patient seinem Beruf als Kellner nachgehen konnte. Die anfänglichen Hoffnungen auf eine schnelle Heilung hatten sich leider nicht erfüllt.

Auf Grund der Krankengeschichten dieses Abschnittes und unserer Erfahrungen dürfte sich ergeben, daß die Kurzwellenbehandlung akuter entzündlicher Prozesse innerhalb der Mundhöhle offenbar wesentliche Vorteile gegenüber anderen Therapien besitzt. Eine Heilung selbst schwerer Fälle wird in sehr kurzer Zeit ermöglicht. Es bestätigt sich somit die von Schliephake und anderen Autoren in der jüngsten Zeit gemachte Erfahrung, daß akute Prozesse am besten und schnellsten auf Kurzwellenbehandlung reagieren. Je frischer der Prozeß, desto schneller und sicherer die Heilung. Chronische Erkrankungen können nur sehr langsam gebessert werden. In diesen Fällen kann vorläufig kein beweisender Erfolg angeführt werden.

IV. Zusammenfassung.

1. Die Behandlung von Zahn- und Mundkrankheiten mit Kurzwellen setzt das Vorhandensein eines Spezialinstrumentariums voraus. Von der sorgfältigen und jeweils wohlüberlegten Anbringung der Platten hängt der Erfolg ab.
2. Prinzipielle Unterschiede in der therapeutischen Wirksamkeit der Wellen 10,80 m, 10,20 m, 6,80 m, 4,80 m und 4,20 m sind nicht beobachtet worden.
3. Füllungen, Kronen und nicht entfernbare Prothesen nehmen im Kurzwellenfeld keine übermäßig hohen Temperaturen an.
4. Die Behandlung chronischer Erkrankungen, insbesondere der Paradentose mit Kurzwellen ist nur in Verbindung mit einer anderen einschlägigen Therapie erfolgreich.
5. Akute Entzündungen reagieren meist sicher und in bemerkenswert kurzer Zeit auf Kurzwellenbehandlung.

Die vorliegende Arbeit kann selbstverständlich nur als Teilergebnis gewertet werden. Der Zweck sollte sein, eine Basis zu finden, auf der weitere Versuche einen gewissen Erfolg versprechen.

Die erzielten Ergebnisse sind zweifellos weit hinter dem zurückgeblieben, was sich auf Grund der bisherigen Publikationen von der Kurzwellenbehandlung auf stomatologischem Gebiet hoffen ließ. Es darf jedoch daraus keineswegs der Schluß gezogen werden, daß der Kurzwellenbehandlung von Zahn- und Mundkrankheiten kein besonderer Wert beizumessen ist. Es wurde vielmehr in der Arbeit versucht, durch Angabe der Behandlungsmethodik und Mitteilung der Erfahrungen von überspannten Hoffnungen abzulenken, die unberechtigt und nur dazu geeignet sind, eine neue Therapie kritiklos in Mißkredit zu bringen.

Folgende Wege sind nach unseren Untersuchungen in Zukunft zu begehen:

1. Weitere Vervollkommnung des Instrumentariums. Die Möglichkeit der gefahrlosen Anwendung von Platten, die innerhalb des Mundes angebracht werden, ist näher zu untersuchen.
2. müssen die therapeutischen Maßnahmen festgestellt werden, die sich am erfolgreichsten mit der Kurzwellenbehandlung kombinieren lassen.

LITERATUR.

Besuch, H.: Zeitschr. f. Stomatol. 1933, H. 15, S. 957.

Heinroth, O.: Dtsch. Zahnärztl. Wochschr. 1931, S. 1060.

Kochmann, M. u.
Heinroth, H.: Zeitschr. f. d. ges. exper. Med. 1926, Nr. 52, S. 603.

Pflomm, E.: Arch. Klin. Chir. 1931, 166, S. 251.

Raab, E.: Die Kurzwellen in der Med., Radionta-Verlag, Berlin, 1933.

Schliephake, E.: Dtsch. Med. Wchschr. 1931, Nr. 49, S. 2088.
— Dtsch. Med. Wchschr. 1932, Nr. 32, S. 1235.
— Kurzwellentherapie, Fischer-Verlag, Jena, 1932.
— Med. Welt, 1933, Nr. 20, S. 689.

Stieböck, L. H.: Dtsch. Med. Wchschr. 1932, Nr. 29, S. 1154.

LEBENSLAUF.

Als Sohn des Zollbeamten Martin Wagner und seiner Ehefrau Mathilde, geb. Nissen, wurde ich, Erich Wagner, am 11. April 1911 in Emlichheim (Kr. Bentheim) geboren. Infolge mehrfacher Versetzungen meines Vaters besuchte ich verschiedene Schulen: in Kassel die Vorschule und das Wilhelmsgymnasium bis zur Untersekunda, in Stolp i. Pom. das städtische Gymnasium bis Mitte Unterprima, und in Halle (S.) bestand ich am Stadtgymnasium die Reifeprüfung im März 1929.

Im Sommer 1929 begann ich in Marburg das Studium der Zahnheilkunde und legte dort nach 3 Semestern die zahnärztliche Vorprüfung ab. Vom 5. Semester ab setzte ich das Studium in Halle fort. Im Wintersemester 1932/33 bestand ich die Staatsprüfung. Seither bin ich am Zahnärztlichen Institut der Universität tätig.

Meinem Lehrer, Herrn Professor Dr. H. Heinroth, möchte ich für die Ueberlassung des Themas sowie für die wertvollen Anregungen während der Arbeiten meinen aufrichtigsten Dank sagen.

Der Fa. Sanitas gedenke ich an dieser Stelle ebenfalls dankend. Sie stand mir in technischen Dingen stets hilfreich und überaus zuvorkommend zur Seite.

Eduard Klinz Buchdruck-Werkstätten Halle (Saale), Dölauer Straße 14
Spezialdruckerei für wissenschaftliche Werke und Dissertationen